

Biomecânica com miniplacas

Erty Silva^{1,2}

Fernanda Melotti^{2,3}

Sérgio Pinho^{2,4,5}

Mauricio de Almeida Cardoso^{2,6}

Alberto Consolaro^{7,8,9}

- 1) Especialista em Ortodontia e Ortopedia Facial, Pontifícia Universidade Católica do Rio de Janeiro (Rio de Janeiro/RJ, Brasil).
- 2) Faculdade de Medicina e Odontologia São Leopoldo Mandic, Programa de Pós-graduação em Odontologia (Campinas/SP, Brasil).
- 3) Doutora, Mestre e Especialista em Ortodontia e Ortopedia Facial, Universidade Estadual Paulista, Faculdade de Odontologia de Araraquara (Araraquara/SP, Brasil).
- 4) Especialista em Ortodontia e Ortopedia Facial, Universidade Federal de Goiás (Goiânia/GO, Brasil).
- 5) Universitat de Barcelona (Barcelona, Espanha).
- 6) Doutor e Mestre em Ortodontia, Universidade Estadual Paulista, Faculdade de Odontologia de Araçatuba (Araçatuba/SP, Brasil).
- 7) Doutor em Odontologia/Patologia Bucal, Universidade de São Paulo, Faculdade de Odontologia de Bauru (Bauru/SP, Brasil).
- 8) Universidade de São Paulo, Faculdade de Odontologia de Bauru (Bauru/SP, Brasil).
- 9) Universidade de São Paulo, Faculdade de Odontologia de Ribeirão Preto, Programa de Pós-graduação em Odontopediatria (Ribeirão Preto/SP, Brasil).

Resumo: A mecânica ortodôntica com auxílio das miniplacas já existe desde 1985 e foi aperfeiçoada com o passar dos anos. Quando bem indicada, proporciona um controle dos planos oclusais, possibilita a distalização de dentes inferiores e obtém um adequado posicionamento condilar ao fim do tratamento. Movimentos transversais, verticais e anteroposteriores podem ser

realizados de forma simultânea, possibilitando a eliminação de quaisquer interferências oclusais. Os resultados obtidos são previsíveis e com menos efeitos colaterais indesejáveis, reduzindo o tempo de tratamento, diminuindo a porcentagem de extrações dentárias e minimizando a complexidade das cirurgias ortognáticas. Assim, o objetivo do presente artigo é exemplificar essa

mecânica ortodôntica individualizada com auxílio das miniplacas, planejada para proporcionar não somente o equilíbrio dentário, mas também o equilíbrio muscular, ósseo e articular (ATM), com propósito de estabilidade dos resultados obtidos no pós-tratamento. **Palavras-chave:** Má oclusão. Miniplacas. Técnicas de movimentação dentária. Remodelação óssea. Tomografia.

17

Biomechanics with miniplates

Abstract: Miniplate orthodontic mechanics has existed since 1985 and it has been perfected over the years. When well indicated, it provides control of the occlusal planes, allows the distalization of lower teeth and obtains an adequate condylar position at the end of the treatment. Transversal, vertical and anteroposterior movements can be performed

simultaneously, allowing the elimination of any occlusal interference. The results obtained are predictable and with fewer undesirable side effects, reducing treatment time, decreasing the percentage of dental extractions and minimizing the complexity of orthognathic surgeries. Thus, the aim of the present article is to exemplify this

individualized orthodontic mechanics with the aid of miniplates, designed to provide not only the dental balance, but also muscular, bone and articular (TM) balance, aiming at stability of the results obtained after treatment. **Keywords:** Malocclusion. Miniplates. Tooth movement techniques. Bone remodeling. Tomography.

Como citar: Silva E, Melotti F, Pinho S, Cardoso MA, Consolaro A. Biomecânica com miniplacas Rev Clín Ortod Dental Press. 2018 Jun;17(3):17-34.

Enviado em: 09/05/2018 - **Revisado e aceito:** 24/05/2018

DOI: <https://doi.org/10.14436/1676-6849.17.3.017-034.art>

Endereço para correspondência: Erty Silva
E-mail:erty@erty.com.br

Os autores declaram não ter interesses associativos, comerciais, de propriedade ou financeiros que representem conflito de interesse nos produtos e companhias descritos nesse artigo. O(s) paciente(s) que aparece(m) no presente artigo autorizou(aram) previamente a publicação de suas fotografias faciais e intrabucais, e/ou radiografias.

INTRODUÇÃO

A mecânica ortodôntica com auxílio das miniplacas surgiu em 1985, com Jenner e Fitzpatrick¹. Utilizando uma miniplaca instalada na mandíbula, esses autores conseguiram a distalização do molar inferior com consequente ganho de espaço para correção do apinhamento anterior-inferior¹. Recentemente, vários métodos^{2,8} de tratamento ortodôntico utilizando as miniplacas estão sendo evidenciados. Os resultados dos tratamentos variam de acordo com o método ou mecânica ortodôntica aplicada.

A mecânica ortodôntica com miniplacas, quando bem executada, envolve movimentos que promovem uma reformatação óssea, ou seja, mudam a forma do osso⁹. Como as miniplacas são fixadas longe das raízes dos dentes, existe a liberdade de movimentação dentária sem precisar mudar a posição do dispositivo de ancoragem durante o tratamento. Além disso, as miniplacas permitem um domínio dos planos oclusais e possibilitam que movimentos simultâneos sejam realizados tridimensionalmente, ou seja, no sentido anteroposterior, transversal e vertical¹⁰⁻¹². A utilização de miniplacas com esse domínio biomecânico reduz os efeitos colaterais indesejáveis, torna os resultados mais previsíveis, reduz o tempo de tratamento, diminui a porcentagem de extrações dentárias e minimiza a complexidade das cirurgias ortognáticas.

O correto posicionamento das miniplacas no ato cirúrgico repercute na possibilidade de execução da biomecânica ortodôntica adequada. A experiência no planejamento ortodôntico, a instalação e o gerenciamento de qualquer complicação durante o tratamento são atitudes necessárias para garantir resultados favoráveis com as miniplacas¹³.

Assim, o objetivo do presente artigo é exemplificar as mecânicas ortodônticas com auxílio de

miniplacas, que buscam não somente o equilíbrio dentário, mas também o equilíbrio muscular, ósseo e articular (ATM).

DIAGNÓSTICO

O protocolo SYM 3D (evolução do protocolo SEG)¹⁴ é o método de eleição para o diagnóstico tomográfico utilizado para a aplicação da mecânica ortodôntica com miniplacas. Esse protocolo sistemático proporciona uma análise craniométrica por meio de medidas lineares e angulares que possibilitam interpretar e inter-relacionar, sob uma perspectiva tridimensional, as alterações morfofuncionais com a má oclusão e a posição condilar dos pacientes.

As mecânicas ortodônticas aplicadas com o auxílio das miniplacas têm como objetivos:

- a) Distalização dos dentes inferiores: o diagnóstico da distalização dos dentes inferiores é baseado na necessidade de espaço na arcada dentária inferior para um correto posicionamento dos dentes inferiores, sem a necessidade de expansões excessivas, exodontias, vestibularizações dos incisivos e desgastes interproximais.
- b) Controle vertical, com a manutenção ou diminuição da dimensão vertical: a decisão pelo controle vertical em pacientes dolicofaciais, por meio da remodelação óssea no sentido intrusivo, é tomada de acordo com o "efeito tesoura", no qual a diminuição da dimensão vertical de oclusão tem como consequência uma rotação anti-horária da mandíbula.
- c) Correção das diferentes inclinações dos planos oclusais: quando há uma diferença entre os lados direito e esquerdo – ou seja, interferências no "roll", em casos de assimetrias esqueléticas –, a cor-

reção dos planos oclusais pode ser realizada, quando há envolvimento dentoalveolar maxilar e/ou mandibular, efetuando-se a remodelação óssea intrusiva e/ou extrusiva dos segmentos dentoalveolares.

- d) Correção dos planos oclusais em relação ao Plano de Camper em pacientes com má oclusão de Classe III: a correção do plano oclusal no sentido vertical (*pitch*) em pacientes com má oclusão de Classe III esquelética é realizada quando a maxila se encontra rotacionada no sentido anti-horário em relação ao plano esquelético de Camper. A rotação maxilar no sentido horário minimiza e até corrige os aspectos faciais e oclusais da Classe III. Essa rotação do plano oclusal superior é acompanhada pela rotação do plano oclusal inferior.
- e) Controle do posicionamento condilar: a correção da má oclusão com auxílio da translação condilar é buscada em pacientes que apresentam um deslocamento posterior ou anterior do côndilo e discos articulares bem posicionados. A mecânica com miniplacas permite a centralização dos côndilos nas fossas articulares. A rotação condilar é possível de ser realizada em pacientes dolicofaciais, mesmo quando os discos se encontram deslocados.
- f) Impacção maxilar: a impacção maxilar é indicada em casos de crescimento vertical maxilar excessivo, em que se observa uma quantidade óssea dentoalveolar aumentada, anterior e posterior, entre o plano oclusal superior e o plano palatino.

OBJETIVOS DO TRATAMENTO

- objetivo dos tratamentos com ancoragem

esquelética é realizar movimentos ortodônticos de alta complexidade, tais como posicionar corretamente os dentes anteriores e posteriores no osso alveolar, minimizar as indicações de cirurgia ortognática, bem como melhorar a eficiência no preparo das cirurgias e reabilitações orais. A articulação temporomandibular (ATM) é levada em consideração para cada decisão, e o objetivo do tratamento é manter ou melhorar o posicionamento condilar, buscando uma posição de equilíbrio. O equilíbrio articular é de extrema importância para minimizar as recidivas no tratamento ortodôntico, pois ele está relacionado com o equilíbrio muscular e dentário.

PLANO DE TRATAMENTO

Distalização dos dentes inferiores

Para a distalização dos dentes inferiores, são necessárias duas miniplacas inferiores (Fig. 1A). Se os terceiros molares inferiores estiverem presentes, na maioria das situações, a extração desses dentes se faz necessária para obtenção de espaço na arcada dentária (Fig. 1A). Com esse ganho de espaço na arcada dentária inferior, é possível posicionar corretamente os incisivos inferiores na sínfise mandibular (Fig. 1B, 1C), mesmo em casos de apinhamento (Fig. 1D) ou vestibularização excessiva (Fig. 1E).

Controle vertical

Para o controle vertical, são necessárias duas miniplacas superiores, duas miniplacas inferiores ou quatro miniplacas (duas superiores e duas inferiores), todas instaladas na região posterior da mandíbula e/ou maxila (Fig. 2A, 2B). Como a força de intrusão é realizada por vestibular, o controle do torque dentário é realizado por meio de fios ortodônticos retangulares e, em alguns casos, barra transpalatina e/ou arco lingual.

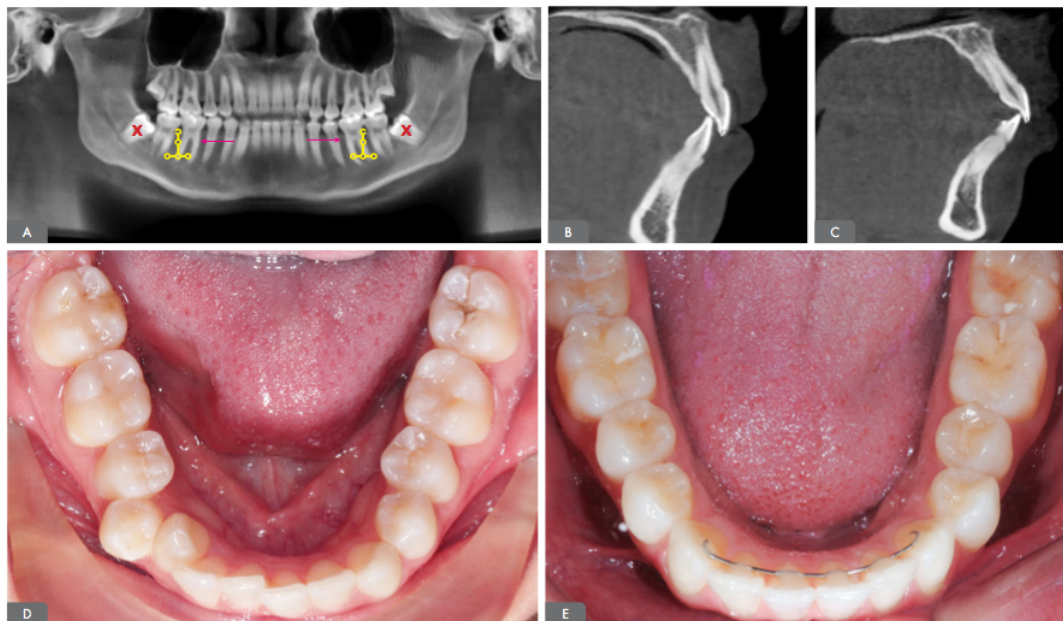


Figura 1: Planejamento de uma mecânica para movimento distal dos dentes inferiores. **A)** Radiografia panorâmica com planejamento para extração dos dentes #38 e #48, e localização para instalação das miniplacas. Tomografias Computadorizadas de Feixe Cônico (TCFC) de pacientes com: **B)** incisivos inferiores bem posicionados, associados à presença de apinhamento dentário; e **C)** incisivos inferiores vestibularizados. **D)** Fotografia inicial da arcada inferior de uma paciente com apinhamento dentário. **E)** Fotografia inicial da arcada inferior de uma paciente com os incisivos vestibularizados.

20

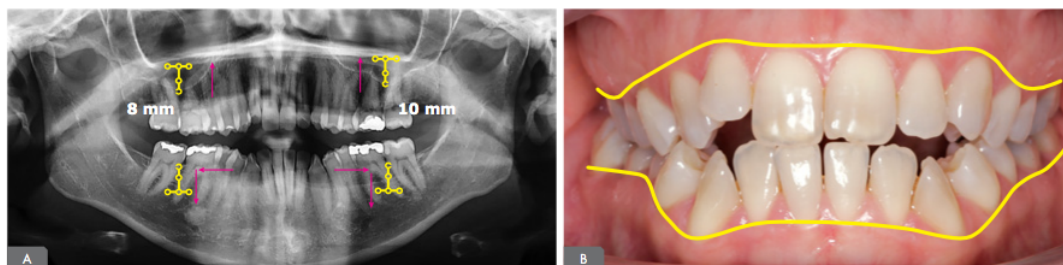


Figura 2: **A)** Radiografia panorâmica com o planejamento dos movimentos e localização para instalação das quatro miniplacas em uma paciente com excesso de crescimento vertical posterior maxilar e mandibular e **B)** fotografia intrabucal frontal na fase pré-tratamento.

Correção dos planos oclusais superior e inferior (*roll*)

A quantidade de miniplacas utilizadas depende do envolvimento dentoalveolar. Por exemplo, se houver uma extrusão dentoalveolar maxilar no lado direito e uma intrusão dentoalveolar mandibular no lado direito, duas miniplacas superiores (anterior e posterior) devem ser instaladas. A remodelação óssea dentoalveolar extrusiva inferior deve ser realizada com o auxílio das miniplacas superiores. O mesmo raciocínio deve ser levado em consideração se o problema estiver localizado no lado esquerdo. Entretanto, se o envolvimento dentoalveolar for mandibular e houver uma extrusão dos dentes mandibulares no lado direito e uma intrusão maxilar direita, duas miniplacas inferiores (anterior e posterior) devem ser utilizadas; com o mesmo raciocínio, se o problema estiver localizado no lado esquerdo.

As alterações nos planos oclusais superior e inferior podem apresentar envolvimento dentoalveolar direito e esquerdo e, dessa forma, a necessidade de ancoragem torna-se maior, fazendo necessária a instalação de mais miniplacas. Um exemplo seria o lado direito com extrusão dentoalveolar maxilar e intrusão dentoalveolar mandibular, associado ao lado esquerdo com intrusão dentoalveolar maxilar e extrusão dentoalveolar mandibular. Nessa situação, duas miniplacas superiores no lado direito e duas miniplacas inferiores no lado esquerdo devem ser instaladas.

No caso aqui ilustrado, havia um envolvimento dentoalveolar maxilar nos lados direito e esquerdo. Ambos os lados se encontravam extruídos; porém, o lado direito estava mais extruído que o esquerdo (Fig. 3).

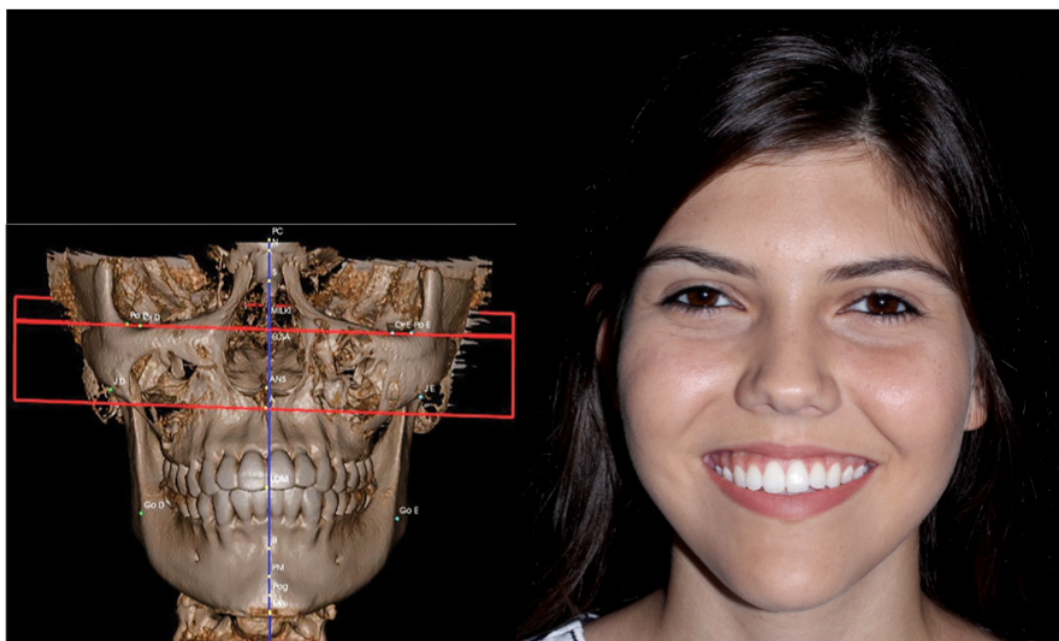


Figura 3: Avaliação frontal da reconstrução 3D evidenciando a assimetria esquelética com diferença nas alturas ósseas dos lados direito e esquerdo, confirmada na avaliação da fotografia frontal de face, com diferença na exposição gengival nos lados direito e esquerdo.

Correção dos planos oclusais superior e inferior (*pitch*)

Essa correção pode ser obtida por meio de duas miniplacas superiores posteriores e quatro miniplacas inferiores (duas anteriores e duas pos-

teriores) (Fig. 4) ou com a instalação de quatro miniplacas inferiores. As miniplacas superiores somente são indicadas quando há necessidade de intrusão dos dentes posteriores superiores.

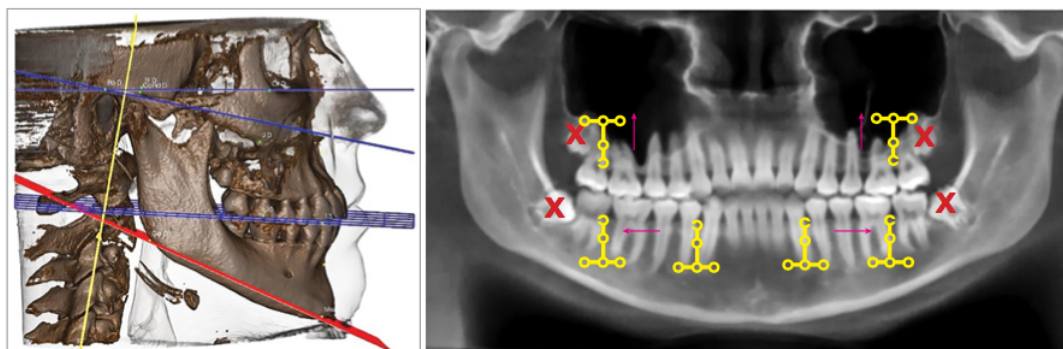


Figura 4: Planejamento ortodôntico com objetivo de rotação dos planos oclusais superior e inferior.

22

Correção da má oclusão com auxílio da translação condilar

Essa correção é possível de ser realizada somente quando os discos articulares se encontram bem posicionados, com diagnóstico realizado por meio de ressonância magnética. Se o paciente apresentar má oclusão de Classe III e os côndilos estiverem anteriorizados e os discos bem posicionados, é possível centralizar os côndilos nas fossas articulares e melhorar a relação oclusal de Classe III. Nas más oclusões de Classe II, para poder contar com o deslocamento condilar, os côndilos devem estar posteriorizados nas fossas articulares.

Nos casos de assimetrias, quando o ponto mentoniano se encontra deslocado para um dos lados, a má oclusão pode ser corrigida quando o côndilo estiver deslocado para anterior ou medial na fossa articular oposta ao deslocamento do

mentoniano, ou seja, o côndilo direito deve estar deslocado e o mentoniano desviado para o lado esquerdo em relação ao plano sagital mediano. Pode haver, ainda, uma associação dos problemas, onde o paciente apresenta uma má oclusão de Classe I com tendência à Classe III (mandíbula com tamanho aumentado e rotacionada no sentido horário) e os côndilos deslocados para anterior, mais de um lado do que do outro, como no caso aqui ilustrado (Fig. 5A a 5G). A má oclusão é fator decisivo na determinação da quantidade e do local de instalação das miniplacas.

Impacção maxilar

São necessárias quatro miniplacas superiores para impacção maxilar (Fig. 6A, 6B). O controle de torque dos dentes é realizado, assim como no controle vertical, por meio de fios retangulares e, quando necessário, barra transpalatina.

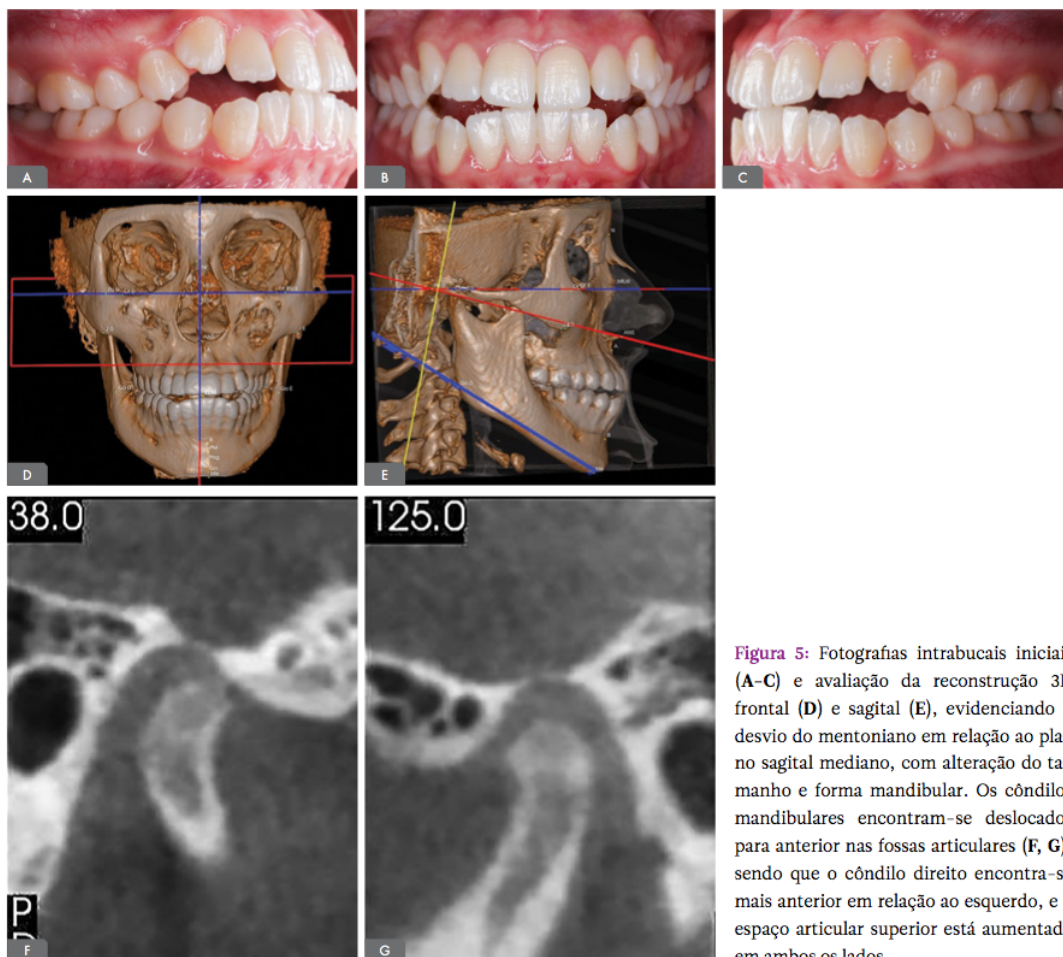


Figura 5: Fotografias intrabucais iniciais (A-C) e avaliação da reconstrução 3D frontal (D) e sagital (E), evidenciando o desvio do mentoniano em relação ao plano sagital mediano, com alteração do tamanho e forma mandibular. Os côndilos mandibulares encontram-se deslocados para anterior nas fossas articulares (F, G), sendo que o côndilo direito encontra-se mais anterior em relação ao esquerdo, e o espaço articular superior está aumentado em ambos os lados.

23

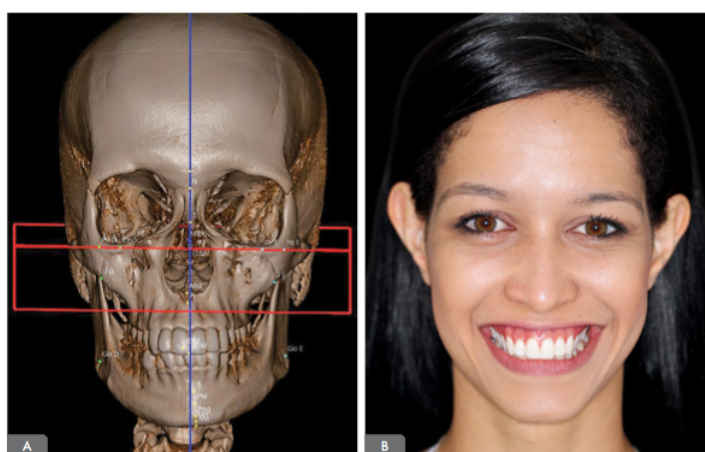


Figura 6: Avaliação frontal da reconstrução em 3D (A), evidenciando o excesso de crescimento maxilar. Fotografia frontal inicial de sorriso, demonstrando o excesso de exposição gengival (B).

PROGRESSO DO TRATAMENTO

Distalização dos dentes inferiores

Para manter a relação dentária de Classe I, ao realizar a distalização dos dentes inferiores, a distalização dos dentes superiores se faz necessária quando o paciente já apresentar uma relação de Classe I dentária. Quando o paciente apresentar relação oclusal de Classe II dentária, essa se acentuará. Assim, deve-se considerar a possibilidade de se realizar cirurgia ortognática de avanço mandibular, rotação e/ou deslizamento mandibular (em consonância com o padrão de crescimento facial –braquifacial, mesofacial e dolicofacial– e com o posicionamento do côndilo e disco na cavidade articular) e distalização dos dentes superiores.

Quando a má oclusão for de Classe III dentária, a distalização apenas dos dentes inferiores é suficiente em casos onde não se pretende realizar a cirurgia ortognática.

Os dois casos aqui ilustrados eram de má oclusão de Classe I: um com incisivos inferiores vestibularizados e o outro com apinhamento dentário inferior.

Nos dois casos, além da distalização dos dentes inferiores, foi realizada a distalização dos dentes superiores (Fig. 7A, 7B). A mecânica de distalização se inicia com o fio 0,012" NiTi, onde são inseridas ligas elastoméricas (*elastomers*) dos dentes às miniplacas. Com fios 0,016" x 0,016" termoativados já inseridos, os cursores desenvolvidos para a mecânica com auxílio das miniplacas são adaptados. Nessa fase (Fig. 7A, 7B), as ligas elastoméricas podem ou não ser utilizadas, de acordo com cada caso, em consonância com a necessidade de intrusão ou controle vertical posterior. O tamanho dos *e-links* é selecionado de acordo com a distância da miniplaca ao cursor. A mecânica com elástico de Classe II deve ser indicada sempre que um efeito colateral de intrusão do segmento anterior (superior ou inferior) for observado, sendo utilizada dos caninos superiores às miniplacas mandibulares.

Controle vertical

A remodelação óssea intrusiva é iniciada desde o primeiro fio ortodôntico, normalmente o 0,012" NiTi, realizada por meio de ligas elastoméricas (Fig. 8A, 8B).

24

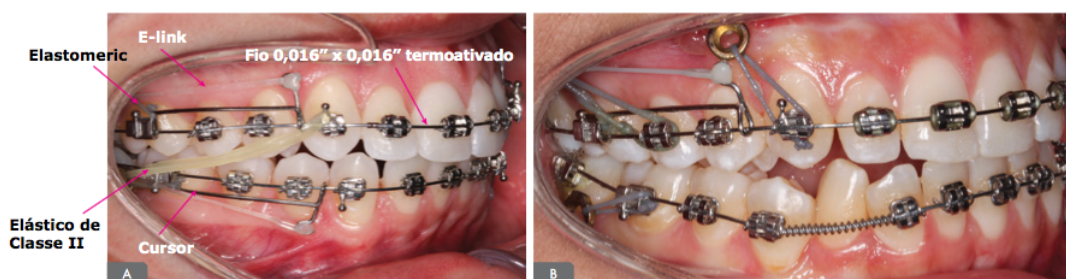

Figura 7: Mecânica ortodôntica apoiada em miniplacas com objetivo de distalização, utilizando-se cursores instalados na arcada superior e inferior (A), e cursor superior e liga elastomérica inferior (B).

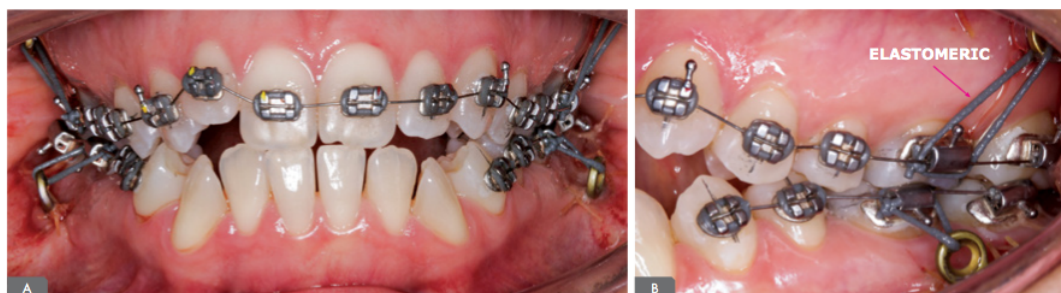


Figura 8: Fotografia intrabucal frontal exemplificando a mecânica em estágio inicial, com objetivo de estimular a remodelação óssea intrusiva por meio de ligas elastoméricas (*elastomers*) dos molares às miniplacas (A). Fotografia lateral dessa mecânica intrusiva em fase inicial (B).

Correção dos planos oclusais superior e inferior (*roll*)

No caso ilustrado, foram instaladas oito miniplacas (quatro superiores e quatro inferiores). A paciente não apresentava apenas um problema de inclinação nos planos oclusais superior e inferior, mas um excesso de crescimento vertical maxilar, características associadas à Classe III esquelética (mandíbula grande e rotacionada no sentido horário) e falta de espaço para o correto posicionamento dos dentes inferiores. Quando o paciente apresenta várias alterações morfológicas e não apenas aquelas setORIZADAS, a mecânica com miniplacas torna-se ainda mais interessante e complexa.

Como a paciente apresentava um excesso de crescimento vertical maxilar assimétrico, mais grave no lado direito, com conseqüente inclinação dos planos oclusais, essa alteração foi corrigida por meio da remodelação óssea intrusiva bilateral, maior no lado direito (Fig. 9A a 9C). Essa mecânica é iniciada desde a instalação do primeiro fio ortodôntico e mantida com auxílio de "pontes", que são segmentos de fio que unem uma miniplaca a outra miniplaca ou arcos apoiados em dentes e nas miniplacas (Fig. 9D).

A extrusão inferior no lado direito está sendo realizada com uso de elásticos intermaxilares dos dentes inferiores à miniplaca anterior superior (Fig. 9E), mas também poderia ser obtida por meio do uso de elásticos dos dentes inferiores aos dentes superiores, estando esses unidos às miniplacas superiores.

Correção dos planos oclusais superior e inferior (*pitch*)

Para a rotação dos planos oclusais no caso ilustrado, a intrusão posterior superior associada à anterior inferior e à extrusão posterior inferior encontram-se em curso (Fig. 10A a 10C). Trata-se do mesmo caso da paciente exemplificada na correção do *roll*, com a utilização de oito miniplacas, devido aos problemas apresentados. A correção da relação dentária de Classe III está sendo realizada não apenas pela rotação dos planos oclusais no sentido vertical (*pitch*), mas também pela distalização dos dentes inferiores. Além disso, uma leve rotação anti-horária da mandíbula está ocorrendo, devido à impacção maxilar realizada simultaneamente.

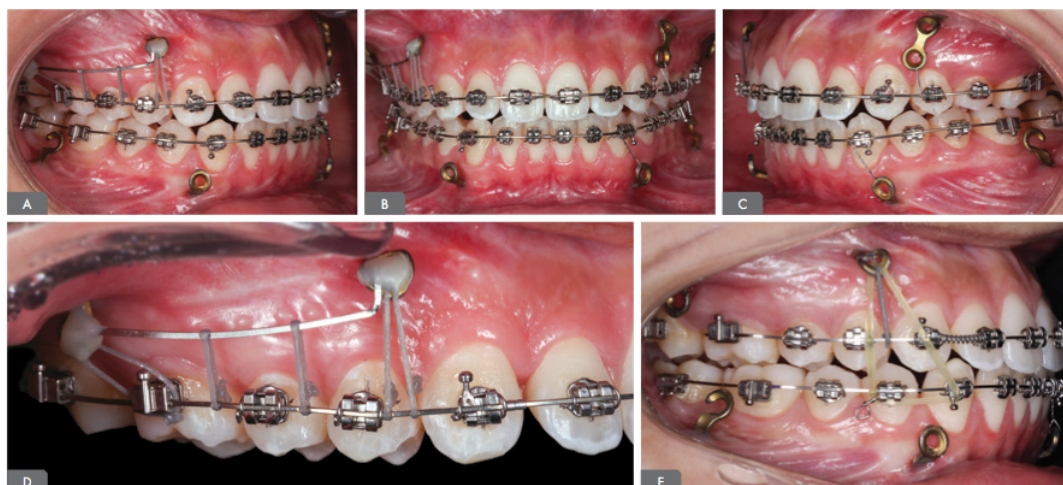

Figura 9: Fotografias intrabucais (A-C) ilustrando a mecânica ortodôntica apoiada em miniplacas, com objetivo de remodelação óssea intrusiva. Note que no lado direito a mecânica encontra-se ativa, enquanto no lado esquerdo a mecânica está passiva, com amarrilhos instalados das miniplacas ao fio de nivelamento para manter a intrusão obtida. Para se obter uma intrusão dos segmentos anterior e posterior da maxila, as miniplacas podem ser unidas por um segmento de fio 0,017" x 0,025" Blue Elgiloy, para uma melhor distribuição das forças ("Ponte Saigon") (D). Mecânica de elásticos de intercuspidação da miniplaca superior aos dentes inferiores (canino e primeiro pré-molar), com objetivo de remodelação óssea extrusiva inferior (E).

26

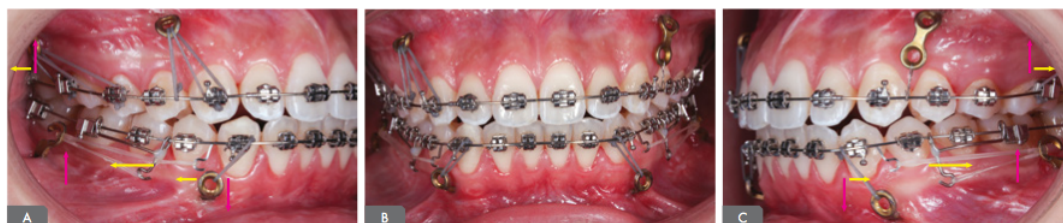

Figura 10: A) Fotografia intrabucal lado direito ilustrando a remodelação óssea intrusiva superior (anterior e posterior) e inferior (anterior), distalização e extrusão dos dentes posteriores inferiores, associadas ao uso do cursor. B) Note, na fotografia frontal, a remodelação óssea intrusiva anterior ativa no lado direito e passiva no lado esquerdo. C) Fotografia intrabucal lado esquerdo ilustrando a remodelação óssea intrusiva superior ativa na região posterior e passiva na região anterior (mantida por meio de fio de amarrilho adaptado do arco superior à miniplaca). Na arcada inferior, note a intrusão ativa na região anterior e distalização associada à extrusão dos dentes posteriores com o uso do cursor.

Correção da má oclusão com auxílio da translação condilar

No caso ilustrado, foram instaladas quatro miniplacas em uma paciente que apresentava, além da tendência à má oclusão de Classe III associada ao deslocamento do mentoniano para o lado

esquerdo, mordida aberta anterior e padrão de crescimento vertical (Fig. 5A a 5G). Depois de realizada a intrusão dos dentes posteriores, uma rotação anti-horária da mandíbula e diminuição da altura facial foram observadas, com consequente surgimento de má oclusão de Classe III.

Para a correção dessa má oclusão, foi planejada a distalização dos dentes inferiores (Fig. 11A, 11B) e remoção das interferências oclusais, com objetivo da translação dos cêndilos para posterior e, dessa forma, auxiliar na correção da Classe III (Fig. 11A). Nesse caso, o deslocamento tende a ocorrer de forma assimétrica, com a centralização do mentoniano em relação ao plano sagital mediano.

Impacção maxilar

O caso ilustrado é de uma paciente com má oclusão de Classe I, excesso de crescimento vertical maxilar, apinhamento inferior e desvio da linha média dentária inferior para o lado direito. A impac-

ção maxilar foi iniciada desde o primeiro fio ortodôntico. Com objetivo de ganho de espaço para um correto posicionamento dos dentes inferiores e manutenção da relação dentária de Classe I, foi realizada a distalização inferior e superior (Fig. 12A a 12C), distalizando inicialmente com cursor o lado esquerdo, para correção da linha média inferior. Iniciou-se a distalização do lado direito com ligas elastoméricas, para obtenção de espaço na arca da dentária, deixando o dente #43 inicialmente fora da mecânica. Uma mola de secção aberta foi instalada para estimular o deslocamento lateral dos incisivos inferiores. Simultaneamente, a impacção maxilar prosseguiu com uso de ligas elastoméricas dos caninos e pré-molares superiores às miniplacas.

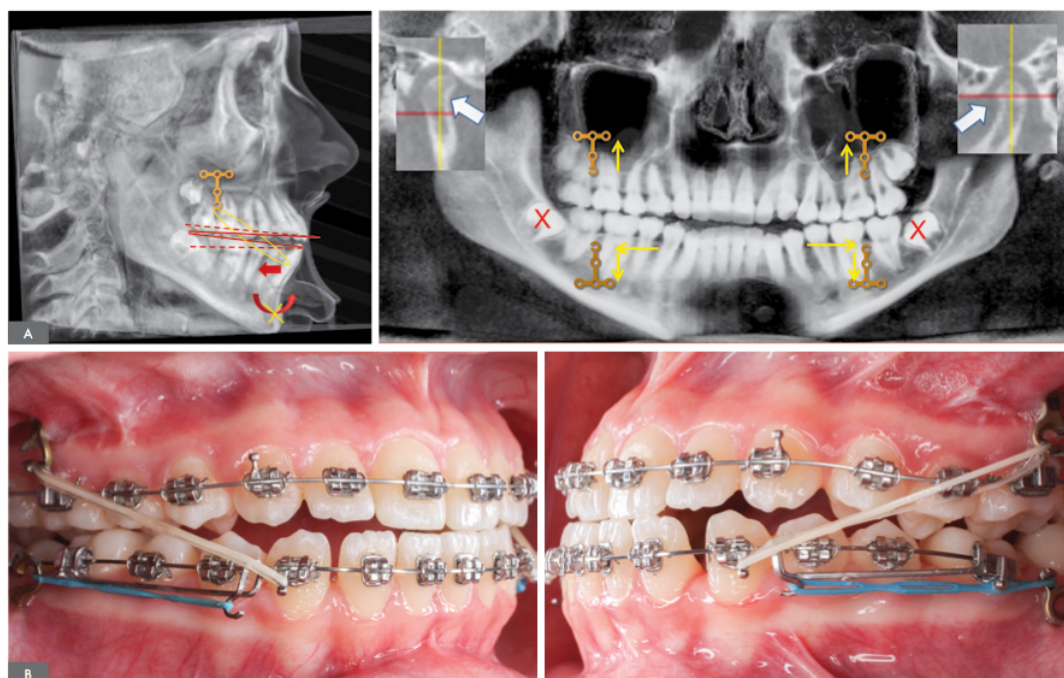


Figura 11: **A)** Planejamento para a instalação das miniplacas e biomecânica aplicada. **B)** Fotografias intrabucais da mecânica de distalização dos dentes inferiores, com conseqüente melhora do posicionamento condilar – translação do cêndilo para uma posição mais posterior – com o uso da mecânica de elásticos de Classe III.

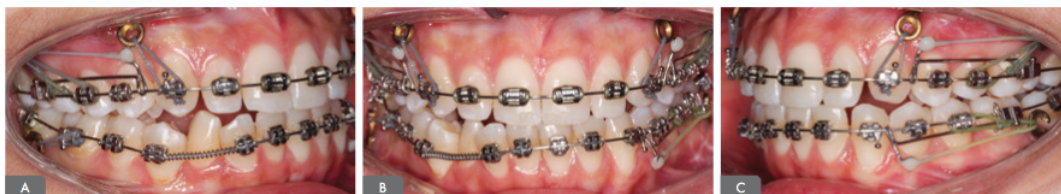

Figura 12: **A)** Fotografia intrabucal do lado direito, com uso de liga elastomérica para remodelação óssea intrusiva superior, associada ao uso de cursor para distalização dos dentes posteriores. Na arcada inferior, liga elastomérica na mesial do molar, para movimento de intrusão e distalização nessa hemiarcada. **B)** Na vista frontal, nota-se o uso de mola de secção aberta ativa, para movimento mesial dos incisivos e distal dos pré-molares inferiores, com objetivo de abertura de espaço para o dente #43. **C)** Fotografia intrabucal lado esquerdo, demonstrando uso de cursores para distalização dos dentes superiores e inferiores, associado ao uso de ligas elastoméricas para promover a remodelação óssea intrusiva superior e a distalização inferior.

RESULTADO DOS TRATAMENTOS

Distalização dos dentes inferiores

Nos dois tratamentos ilustrados, os dentes inferiores ficaram bem posicionados na base óssea mandibular no sentido transversal e anteroposterior (Fig. 13).

Controle vertical

Os resultados mostraram uma reformatação óssea superior e inferior no sentido anteroposterior, transversal e vertical (Fig. 14A a 14D). Em controle realizado cinco anos pós-tratamento, é possível observar a estabilidade dos resultados obtidos (Fig. 14E a 14G).

Correção dos planos oclusais superior e inferior (*roll*)

Nesse caso, a paciente ainda se encontra em tratamento. Uma melhora da má oclusão já pode ser observada, onde o lado esquerdo já se encontra adequado, mas é necessária uma maior intrusão do lado direito (Fig. 15).

Correção dos planos oclusais superior e inferior (*pitch*)

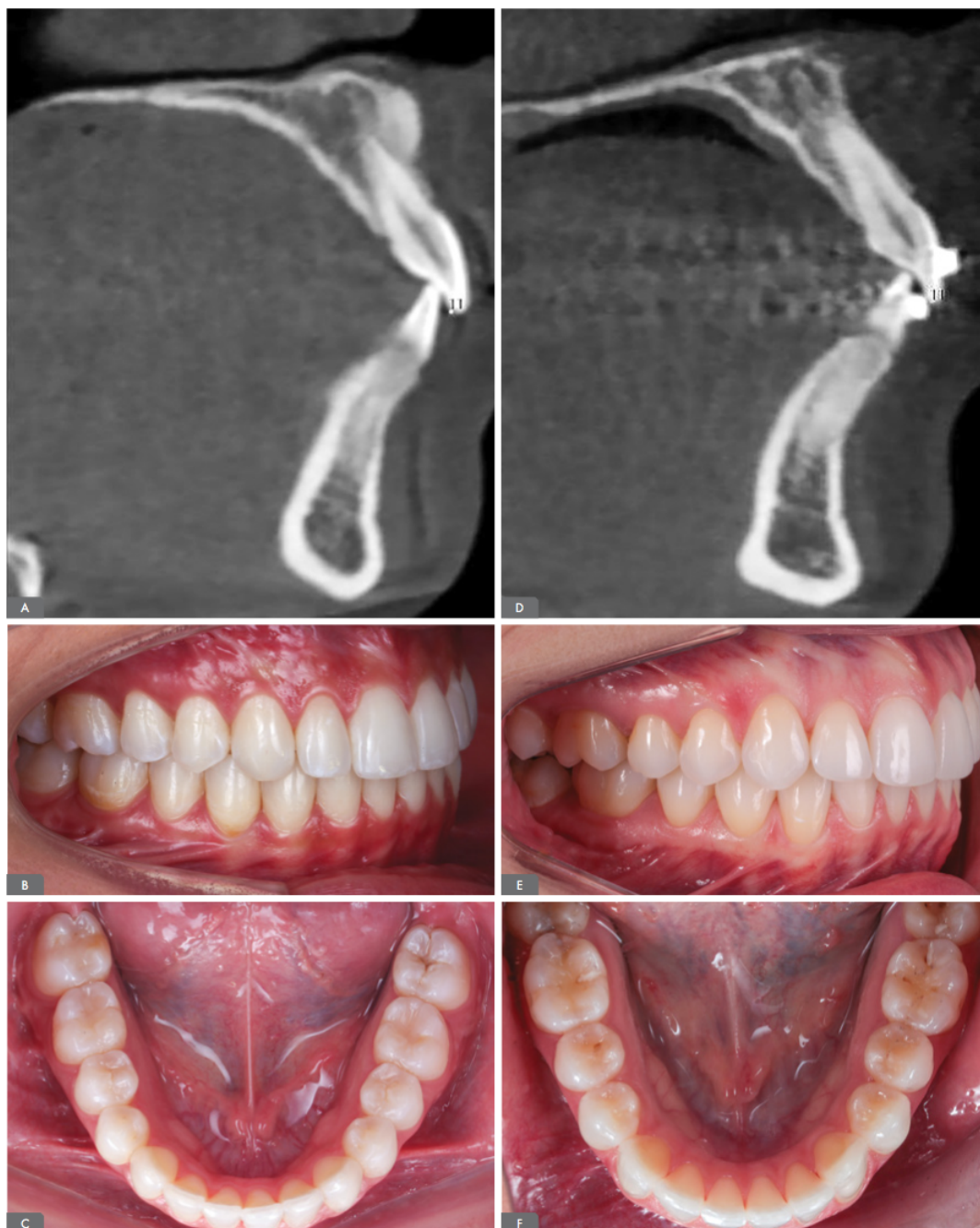
Trata-se do mesmo caso utilizado para ilustrar a correção do *roll*, onde uma melhora do *pitch* também pode ser observada (Fig. 16).

Correção da má oclusão com auxílio da translação condilar

Com o caso já finalizado, pode-se notar a rotação mandibular no sentido anti-horário (Fig. 17A), além da correção da mordida aberta anterior (Fig. 17B, 17C) e da boa relação oclusal antero-posterior (Fig. 17C). Podem, ainda, ser observadas a centralização do côndilo na cavidade articular bilateralmente (Fig. 17B, 17C) e a coincidência do mentoniano com o plano sagital mediano (Fig. 17D).

Impacção maxilar

Por se tratar de uma paciente dolicofacial, com excesso de crescimento vertical da maxila, a conduta terapêutica deveria considerar a cirurgia ortognática na hipótese de tratamento ortodôntico convencional sem o uso de ancoragem esquelética com miniplacas. Conseguiu-se uma impacção maxilar, rotação anti-horária da mandíbula, diminuição da altura facial e o correto posicionamento dentário (Fig. 18A a 18G). Dessa forma, tornam-se evidentes os benefícios da utilização de miniplacas na prática ortodôntica, que não substituem as cirurgias ortognáticas, mas ampliam as possibilidades de sucesso no tratamento de casos complexos.



29

Figura 13: Ilustração de dois casos clínicos finalizados, após a distalização dos dentes inferiores. Note o correto posicionamento dos incisivos superiores e inferiores após a mecânica de distalização (A, D), com boa intercuspidação dos dentes (B, E) e formato parabólico da arcada dentária inferior (C, F).

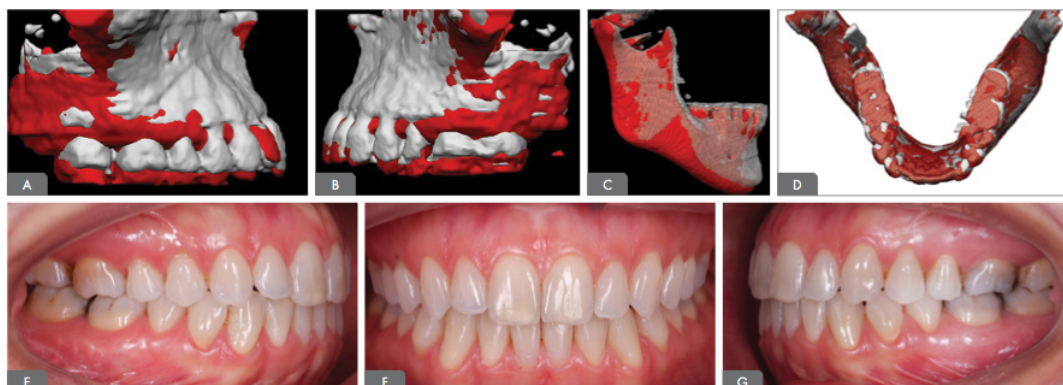


Figura 14: Sobreposições tomográficas nas fases pré (vermelho) e pós-tratamento (cinza), realizadas pela Dra. Lucia Cevidanes: vista lateral da sobreposição maxilar parcial lados direito (A) e esquerdo (B), além da sobreposição parcial mandibular nas vistas lateral (C) e superior (D). As fotografias intrabucais ao fim do tratamento atestam o bom engrenamento oclusal cinco anos após o tratamento (E-G).

30



Figura 15: Fotografias extrabucais frontais demonstrando a melhora na inclinação do plano oclusal (*roll*).

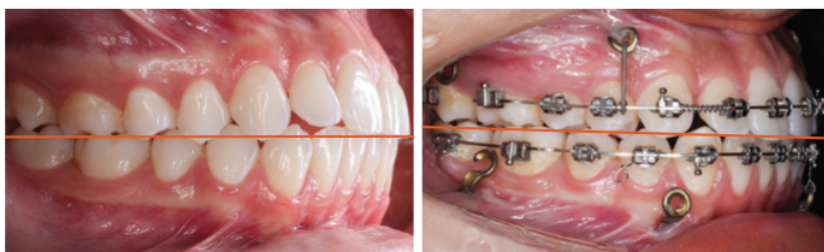

Figura 16: Fotografias intrabucais lado direito demonstrando a melhora da rotação do plano oclusal superior (*pitch*).

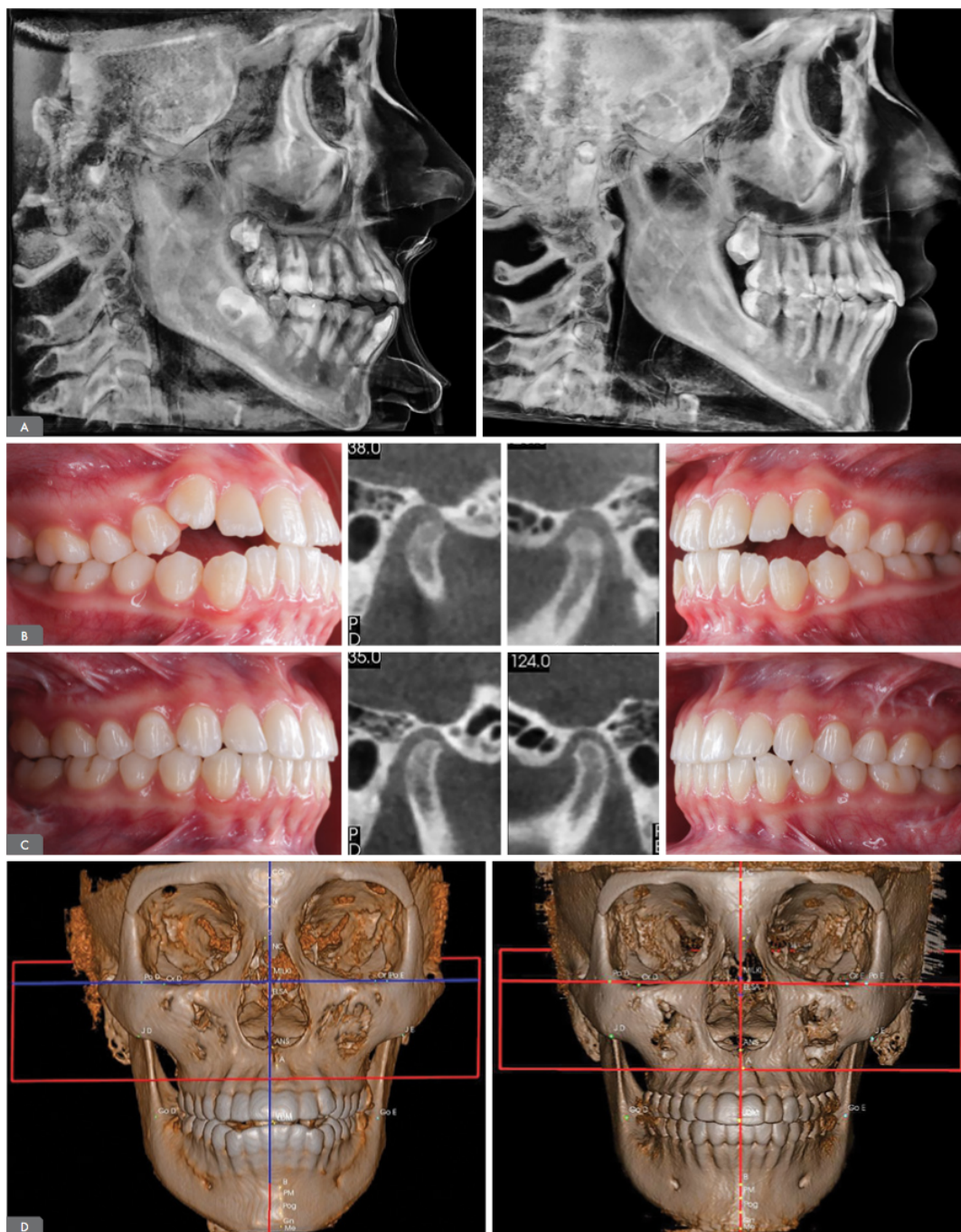


Figura 17: Telerradiografias laterais lado direito geradas a partir das tomografias inicial e final (A). Fotografias intrabucais e posicionamento condilar ao início (B) e ao fim do tratamento (C). Avaliação frontal das reconstruções 3D inicial e final, evidenciando a centralização do mentoniano em relação do plano sagital mediano (D).



32

Figura 18: Fotografias extrabucais frontal e perfil nas fases pré (A,B) e pós-tratamento (C,D). Fotografias intrabucais ao término do tratamento ortodôntico (E-G).

DISCUSSÃO

A simples utilização de ancoragem esquelética ampliada (miniplacas e miniparafusos) não é sinônimo de excelência nos resultados do tratamento ortodôntico. As mecânicas com miniplacas possibilitam tratamentos mais rápidos quando há um correto controle dos movimentos. Dessa forma, torna-se necessário um correto diagnóstico e domínio biomecânico da técnica executada.

A impacção maxilar ou remodelação óssea maxilar vertical é um dos maiores benefícios da mecânica com miniplacas. Pacientes jovens, portadores de uma má oclusão de Classe II, dolicofaciais e do sexo feminino pertencem a um grupo de risco para reabsorções condilares^{15,16}, que apresentam tendência para se intensificar após a cirurgia ortognática^{13,17}. Os movimentos executados no procedimento cirúrgico para alterar os planos oclusais e realizar grandes avanços mandibulares exigem muito da musculatura desses pacientes e aumentam a possibilidade de reabsorções condilares, especialmente se o paciente apresentar algum indício de reabsorção que regenerou fisiologicamente antes do tratamento ortodôntico-cirúrgico, ou resultado de um tratamento para disfunção temporomandibular.

A impacção e correção do plano oclusal maxilar realizada pelo tratamento ortodôntico ocorre de forma mais lenta do que a realizada na cirurgia ortognática, permitindo uma melhor adaptação muscular, o que provavelmente reduz a possibilidade de reabsorção condilar após a realização da cirurgia ortognática, quando essa ainda se faz necessária, resumindo-se ao movimento de avanço mandibular e/ou mentoplastia. A não execução da cirurgia na maxila minimiza a complexidade da cirurgia ortognática, reduzindo a invasividade do procedimento, o que proporciona um melhor pós-operatório.

A mecânica utilizada para distalização dos dentes posteriores para ganho de espaço —com necessidade de extração dos terceiros molares—

tende a proporcionar maior estabilidade pós-tratamento. A substituição da extração de pré-molares por terceiros molares parece razoável ao se considerar que os terceiros molares são dentes imprevisíveis e, frequentemente, não irrompem na cavidade bucal, mesmo em pacientes tratados com extração de pré-molares. Cabe, ainda, ressaltar a possibilidade de reabertura de espaços após o tratamento com extração de pré-molares, cuja etiologia pode estar associada à intercuspidação dentária inadequada, falta de paralelismo radicular, desequilíbrio entre as forças intra e extrabucais, falta de um adequado protocolo de contenção e distorção das fibras periféricas^{18,19}. A mecânica para distalização dos dentes posteriores com ancoragem esquelética não obriga o completo fechamento do espaço criado com a extração dos terceiros molares, o que reduz o tempo de tratamento.

Um fator importante e de difícil manejo para a Ortodontia convencional sem ancoragem esquelética é o controle dos planos oclusais. A cirurgia ortognática, muitas vezes, é realizada com objetivo de provocar rotação dos planos oclusais, e as mecânicas com o auxílio das miniplacas têm a capacidade de minimizar esse tipo de indicação. Velásquez et al.²⁰ relataram que o controle do plano oclusal e a mudança na dimensão vertical durante o tratamento ortodôntico provocam melhora concomitante na posição mandibular e permitem o funcionamento adequado do sistema estomatognático. Dessa forma, o controle dos planos oclusais é de grande importância na solução de muitas más oclusões.

Em síntese, a mecânica ortodôntica com auxílio das miniplacas baseada em um diagnóstico 3D, no posicionamento condilar, numa oclusão funcional e no equilíbrio muscular permite soluções para muitas más oclusões que apresentavam limitações para tratamento por meio da mecânica ortodôntica convencional.

CONCLUSÃO

Após a compilação dos casos clínicos aqui apresentados, fica evidente a eficiência nos tratamentos com ancoragem esquelética para a solução de problemas dentoalveolares complexos. Trata-se de uma mecânica dinâmica, rápida e precisa, mas para sua execução é necessário um correto diag-

nóstico, plano de tratamento e conhecimento biomecânico. A grande vantagem dessa mecânica é ampliar as possibilidades dos movimentos ortodônticos, produzindo alterações articulares, musculares, dentárias e ósseas. Essas alterações são controladas e proporcionam um equilíbrio que torna os resultados estáveis em longo prazo.

Referências:

- Jenner JD, Fitzpatrick BN. Skeletal anchorage utilizing bone plates. *Aust Orthod J*. 1985 Oct;9(2):231-3.
- Beycan K, Erverdi N. Anterior open-bite treatment by means of zygomatic miniplates: a case report. *J Istanbul Univ Fac Dent*. 2017;51(1):52-6.
- Iwasa A, Horiuchi S, Kinouchi N, Izawa T, Hiasa M, Kawai N, et al. Skeletal anchorage for intrusion of bimaxillary molars in a patient with skeletal open bite and temporomandibular disorders. *J Orthod Sci*. 2017 Oct-Dec;6(4):152-8.
- Seo KW, Iskenderoglu NS, Hwang EH, Chung KR, Kim SH. Miniplate with a bendable C-tube head allows the clinician to alter biomechanical advantage in extremely complicated anatomic structure. *J Craniofac Surg*. 2017 May;28(3):817-20.
- Ohura R, Kuroda S, Takahashi T, Tomita Y, Tanaka E. Efficient usage of implant anchorage to treat over erupted maxillary first molar and mesially inclined mandibular molars. *Am J Orthod Dentofacial Orthop* 2011 Jan;139(1):113-22.
- Kilkis D, Bayram M, Celikoglu M, Nur M. Unilateral maxillary molar distalization with zygoma-gear appliance. *Am J Orthod Dentofacial Orthop*. 2012 Aug;142(2):e1-7.
- Nelson G, Ahn HW, Jeong SH, Kim JS, Kim SH, Chung KR. Three-dimensional retraction of anterior teeth with orthodontic miniplates in patients with temporomandibular disorder. *Am J Orthod Dentofacial Orthop*. 2012 Nov;142(5):720-6.
- Kassem HE, Marzouk ES. Prediction of changes due to mandibular autorotation following miniplate-anchored intrusion of maxillary posterior teeth in open bite cases. *Prog Orthod*. 2018 May 14;19(1):13.
- Consolaro A. Miniplates and mini-implants: bone remodeling as their biological foundation. *Dental Press J Orthod*. 2015 Nov-Dec;20(6):16-31.
- Calicchio L, Kyrillos M, Moreira M, Silva E, Giordani G, Meloti F, et al. A contemporary view on Dentistry. Accurate diagnosis guiding functional and aesthetic results. *J Clin Dent Res*. 2016 Jan-Mar;13(1):69-94.
- Silva E, Meloti F, Pinho S. Estabilidade no tratamento da mordida aberta esquelética. In: Normando D, Artese F, coordenadores. Livro 11º Congresso Internacional da ABOR. 1a ed. Maringá, PR: Dental Press; 2018. p. 296-311.
- Cabral F, Serra M, Santos FML, Calicchio L, Kyrillos M, Moreira M, et al. How to achieve satisfactory results when dealing with biological limitations? The interface between specialties to allow for best clinical solution. *J Clin Dent Res*. 2017 July-Sept;14(3):42-58.
- Lam R, Goonewardene MS, Allan BP, Sugawara J. Success rates of a skeletal anchorage system in orthodontics: a retrospective analysis. *Angle Orthod*. 2018 Jan;88(1):27-34.
- Silva E, Pinho S, Meloti F. *Sistemas Ertty - Ortodontia | DTM | Oclusão*. 1a ed. Maringá: Dental Press; 2011. v. 1.
- Kwon HB, Kim H, Jung WS, Kim TW, Ahn SJ. Gender differences in dentofacial characteristics of adult patients with temporomandibular disc displacement. *J Oral Maxillofac Surg*. 2013 July;71(7):1178-86.
- Manfredini D, Segù M, Arveda N, Lombardo L, Siciliani G, Rossi A, et al. Temporomandibular joint disorders in patients with different facial morphology. A systematic review of the literature. *J Oral Maxillofac Surg*. 2016 Jan;74(1):29-46.
- Moraes PH, Rizzati-barbosa CM, Olate S, Moreira RWF, Moraes M. Condylar resorption after orthognathic surgery: systematic review. *Int J Morphol*. 2012;30(3):1023-8.
- Circuns AL, Tulloch JC. Gingival invagination in extraction sites of orthodontic patients: their incidence, effects on periodontal health, and orthodontic treatment. *Am J Orthod*. 1983 June;83(6):469-76.
- Edwards JG. The prevention of relapse in extraction cases. *Am J Orthod*. 1971 Aug;60(2):128-44.
- Velásquez RL, Coro JC, Londoño A, McGorray SP, Wheeler TT, Sato S. Three-dimensional morphological characterization of malocclusions with mandibular lateral displacement using cone-beam computed tomography. *Cranio*. 2017 Mar;16:1-13.